

Perifer karies hos svenska hästar

Erfarenheter från ESBL-utbrott i humanvården



Vårdhygien inom veterinärmedicinen

Perifer karies hos 510 svenska hästar

Författaren har genom ett omfattande obduktionsarbete av svenska slakthästar kartlagt förekomsten av perifer karies på hästtänderna. Studien visar att perifer karies är mer utbredd och förekommer i en mer aggressiv form än vad som beskrivs i litteraturen. Tänkbara orsaker till utvecklingen diskuteras.

Artikeln är en svensk sammanfattning av författarens originalartikel, som publicerades i *Equine Veterinary Journal* nummer 4 2010.

INLEDNING

Karies är en demineralisering av den oorganiska tandmassan och en destruktion av organiska komponenter genom syror producerade av mikroorganismer



granskad artikel

(1, 6). Inom hästtandvården var benämningen karies synonym med infundibular karies under decennier. Den formen av karies drabbar endast tänderna i överkäken där infundibulum finns (Figur 1 och 2). I underkäkens tänder saknas infundibulum. Infundibulum är två lodräta emaljinvaginationer fyllda med cement som förekommer i käktänderna i överkäken (2). Infundibular karies benämns i litteraturen även infundibular nekros eller central infundibular cemental hypoplasia.

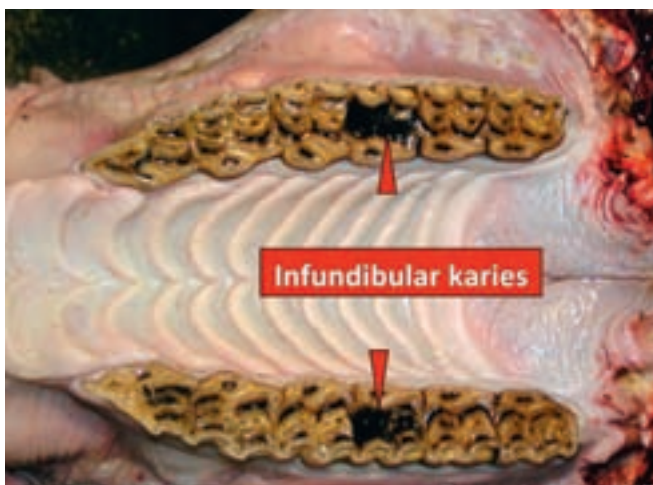
Perifer karies (PK) är en relativt nydokumenterad form av karies och berörs mycket sparsamt i litteraturen (3, 4, 5, 7, 12). Lidandet kallas även perifer cementkaries. PK är en form av karies där det yttre cementlagret angrips av

kariesprocesser på molar- och premolar-tänderna, både i underkäken och i överkäken (Figur 3 och 4). Genom att det okklusala cementlagret blir tunnare eller helt avlägsnas kan detta bidra till en snabbare okklusal slitning eller en utveckling av diastemer (foderinpackning) och periodontala besvär. När det perifera cementet avlägsnas blir den sköra emaljen utan skydd och mer benägen för frakturer. PK drabbar främst de kaudala kindtänderna.

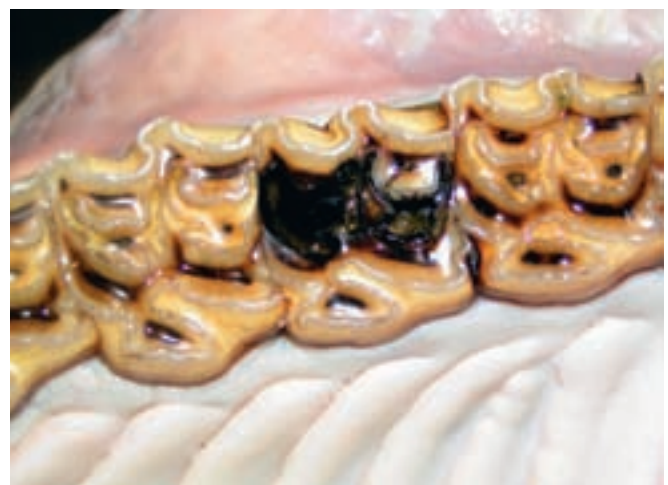Syftet med denna studie är att kartlägga PK-formen av karies, som är mer utbredd och förekommer i en mer aggressiv form än vad som beskrivs i litteraturen.

MATERIAL OCH METOD

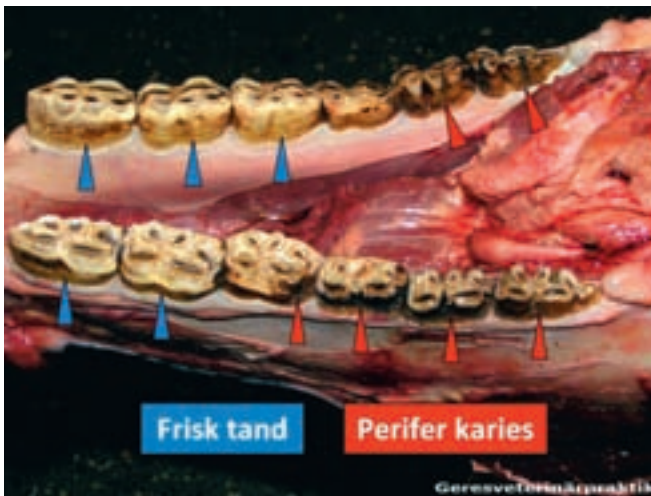
Under perioden december 2003 till april 2005 undersöktes 510 hästar från två slakterier i Västsverige. Besiktningen av ►



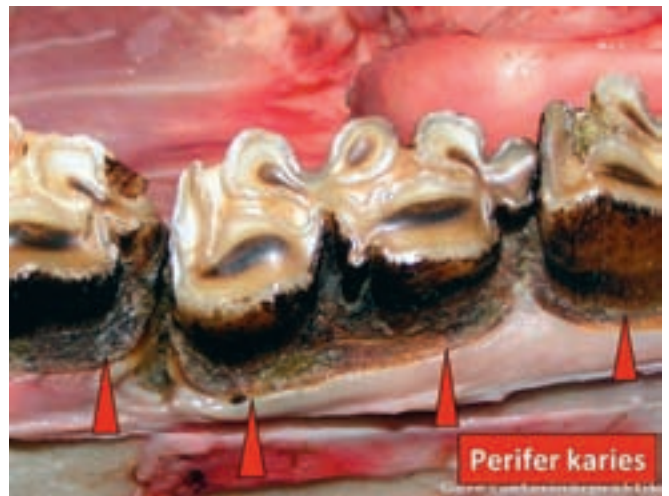FIGUR 1. 20-årig valack med klassisk infundibular karies på överkäken höger och vänster sida. Infundibular (hålbildande) karies drabbar enstaka käktänder i överkäken främst hos äldre hästar. Främst M1-tanden (den äldsta) i tandraden drabbas, ofta symmetriskt, vilket tyder på att ärftlighet spelar en viss roll i etiologin.



FIGUR 2. Tredje gradens infundibular karies på M1-tanden (tanden i mitten). Infundibulum är två lodräta emaljinvaginationer fyllda med cement som förekommer i käktänderna i överkäken. Det saknas infundibulum i underkäkens tänder.



FIGUR 3. Femårig varmbloodstravare med perifer karies (PK) på alla molartänderna medan premolartänderna nästan är helt opåverkade.



FIGUR 4. Första graden Klass 2-karies på underkäkständer. Yttre cementlagret är helt borta men emalj och dentin är inte drabbade. Eftersom de drabbade tänderna förlorar en del eller hela det perifera cementet, försvinner en betydlig del av tuggytan. Detta gör att den kvarvarande delen av tanden slits proportionellt snabbare.

► de levande djuren genomfördes innan slakt. Alla djuren slaktades som normalslakt utan anmärkningar på hull eller tandstatus. Tand- och munhåleunder-

sökningen genomfördes efter slakt. Munhålan skars upp och sköljdes med rinnande vatten. Inspektionen genomfördes vid normalljus. I undersöknings-

protokollet registrerades alla synbara patologiska avvikelser på tänderna, slemhinnan och tungan.

De slaktade djurens medelålder var 12,6 år (0,5–31 år). Av de 510 undersökta hästarna var 274 (54%) varmbloodiga travare, medan 236 (46%) var av 23 olika raser (86 svenska halvblod, 58 nordsvenskar, 24 ponnyer och 68 hästar av 20 andra raser). Klassificeringen av karies har i denna undersökning gjorts enligt Honmas modifierade klassificeringssystem (3, 8) (Tabell 1).

RESULTAT

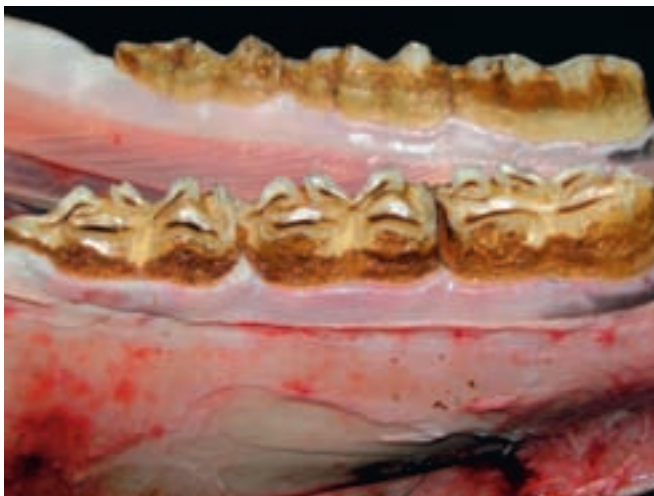Av de 510 undersökta hästarna var 31 hästar (6%) drabbade av PK. De drabbade hästarnas genomsnittsålder var 8,1

Tabell 1. HONMAS MODIFIERADE KLASSIFICERINGSSYSTEM AV KARIES HOS HÄSTAR (3, 8).

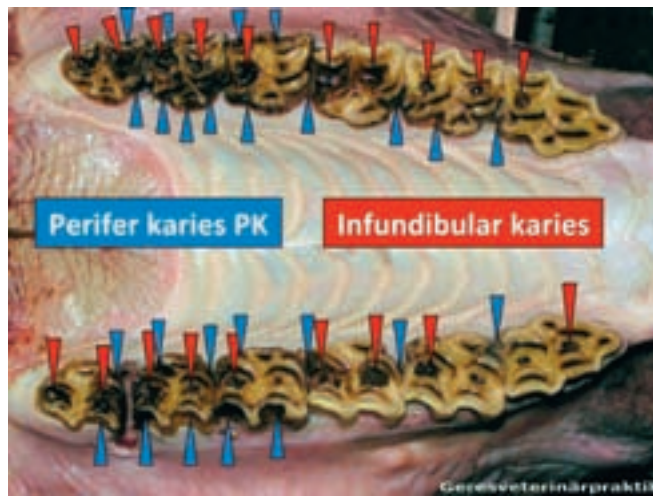
Grad av karies	Beskrivning
Första graden	Karies som bara drabbar cementet. Delad efter förändringens omfattning i: Klass 1 – små mörka ytliga prickar. Klass 2 – omfattande destruktion och förlust av cement.
Andra graden	Förändringarna omfattar utöver cement även angränsande emalj.
Tredje graden	Förändringarna omfattar utöver cement även emalj och dentin.
Fjärde graden	Karies påverkar hela tandens struktur och funktion, predisponerande för apikal abscess eller tandfraktur.
Femte graden	Tanden är helt förstörd på grund av karies

Tabell 2. FÖRDELNINGEN AV TÄNDER DRABBADE AV PERIFER KARIES BLAND STUDIENS 510 UNDERSÖKTA HÄSTAR. PM = PREMOLAR, M = MOLAR.

		PM2	PM3	PM4	M1	M2	M3
Överkäke hö + vä	1 grad 1 klass	4	1	14	14	1	14
	1 grad 2 klass	0	3	5	35	56	43
	2 grad	0	0	0	0	0	0
	3 grad	0	0	0	0	0	0
	4 grad	0	0	1	0	0	0
Underkäke hö + vä	1 grad 1 klass	1	0	8	18	7	8
	1 grad 2 klass	0	2	6	26	48	48
	2 grad	0	0	0	0	0	0
	3 grad	0	0	0	0	0	0
	4 grad	0	0	2	2	0	0
Sammanlagt	1–4 grad	5	6	36	95	112	113



FIGUR 5. Tänder från den yngsta hästen, 1,5 år gammal, som hittades med PK. Första graden Klass 1-karies på alla käktänderna.



FIGUR 6. Överkäkständer på en femårig travare drabbad av PK och infundibular karies. I denna studie hittades tio hästar med båda sortens karies. Det märkliga är att infundibular karies här förekommer i en mer aggressiv form.

år, vilket är 4,5 år lägre än de övriga undersökta hästarnas medelålder, 12,6 år. Den yngsta hästen var 18 månader och hade karies på samtliga tolv premolar- och mjölkttänder (Figur 5). Den äldsta hästen med PK var 15 år.

Antalet drabbade tänder per häst varierar mellan 7–23, i genomsnitt 12,3. Tabell 2 visar fördelningen av tänder drabbade av PK. Av tabellen framgår att av de 367 angripna tänderna var 320 molarer och endast 47 premolarer. Tabellen visar också att de två tänderna

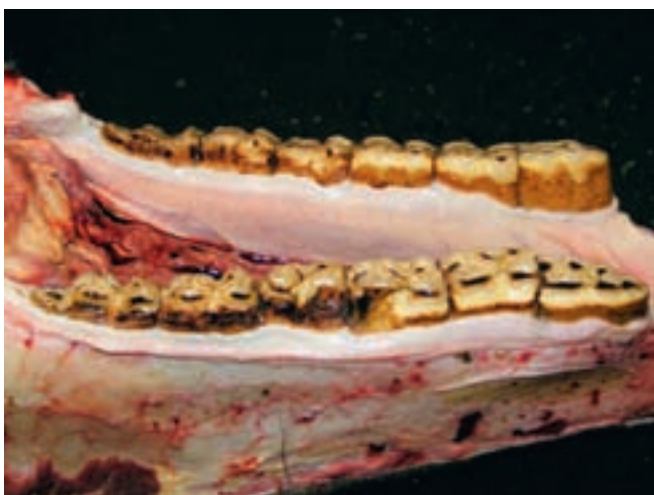
som sitter längst in i munhålan, M2 och M3, var angripna hos i stort sett varje häst (112 respektive 113 av 116 tänder). I tabellen syns även att de mer allvarliga formerna av karies finns på de mer kaudalt liggande molartänderna än på premolartänderna. På fram- och canintänderna hittades det ingen PK.

Av de 31 hästarna med PK fanns hos tio hästar (30%) även infundibular karies (Figur 6). Förekomst av (klassisk) infundibular karies hos hästar som inte var drabbade av PK var lägre än 16 procent

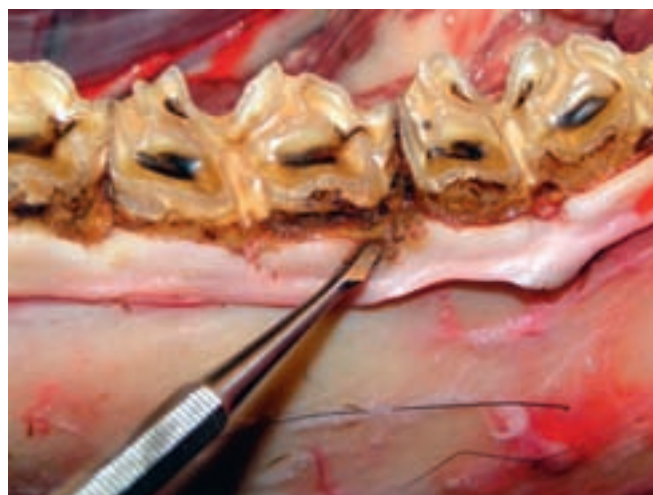
(76/479). Antalet drabbade tänder med infundibular karies hos hästar som drabbats av PK var 97 (9,7 tänder/häst). Motsvarande siffra hos hästar som inte var drabbade av PK var 2,8.

Av hästar drabbade av PK hittades 64,5 procent (20/31) med foderinpackningar, medan 45,7 procent (218/479) foderinpackningar hittades hos hästar som inte var drabbade av PK.

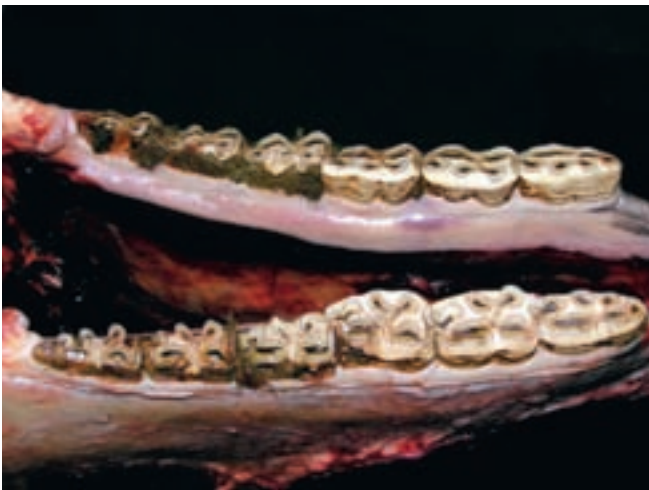Genom att det yttre cementlagret försvinner bildas det diastemer (luckor) mellan tänderna mycket lättare. I dessa ➤



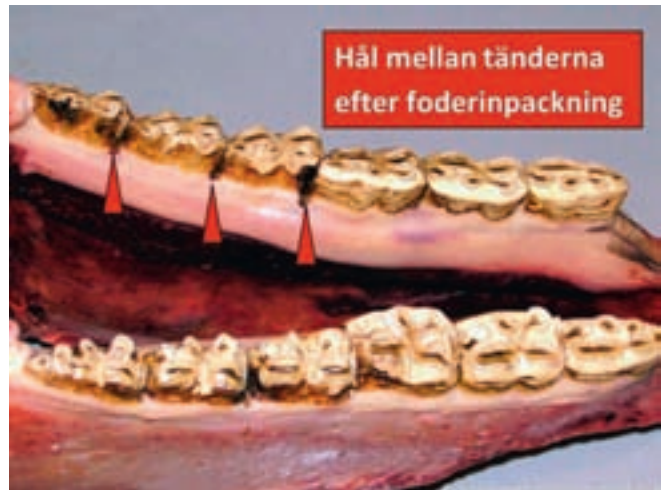FIGUR 7. Tandfraktur är en relativt vanlig komplikation vid PK. När drabbade tänder förlorat det yttre cementlagret blir den hårda, sköra emaljen kvar utan sitt naturliga skydd och tandfrakturer kan uppstå lättare.



FIGUR 8. Sår på gingivan i anslutning till karies på tänderna. Såren har med stor sannolikhet orsakats av samma faktorer som orsakade tandkaries.



FIGUR 9. Underkäke på en femårig travare. Fastklistrat foder på drabbade molartänder. Kariesförändringar följer på tänder och delar av tänder där foderbeläggningar finns.



FIGUR 10. Underkäke efter sköljning. Första graden Klass 2-karies på molartänderna med diastemer (hål mellan tänderna). Genom att det yttre cementlagret blir tunnare kan luckor bildas mellan tänderna. Foderinpackningar är därför en vanlig komplikation till PK.

- luckor kan foderpartiklar fastna som genom tuggandet av fodret trycks allt längre ner och orsakar irritation och inflammation.

Fem tandfrakturer hittades hos 31 drabbade hästar (fyra över- och en underkäkstand). När cementlagret försvinner blir den sköra emaljen oskyddad mot yttre mekaniska påfrestningar. Vanlig tandraspning, men även normalt tuggande kan orsaka tandfrakturer på dessa tänder (Figur 7).

Hos en häst hittades sår även på gingivan i anslutning till kariesförändring på tänderna. De såren hade med stor sannolikhet orsakats av samma faktorer som orsakade karies på den intilliggande tanden (mikroorganismer och syror) (Figur 8).

Här bör noteras att fastklistrade matrester hittades på PK-drabbade tänder (Figur 9 och 10). I de flesta fall behövdes det rejäl borstning och sköljning i flera omgångar för att få bort matresterna. I alla de fall där foderrester satt så hårt på tänderna kunde även kariesförändringar ses. Liknande foderbeläggningar hittades inte på opåverkade tänder.

Man hittade inga betydande skillnader mellan könen. Av de 31 drabbade djuren var 13 ston och 18 hingstar och vallackar. Av undersökningen framgår att av de 31 positiva fallen var 28 travhästar, detta är ca tio procent av de undersökta

travhästarna (274 stycken). Hos resterande 236 hästar (24 olika raser) hittades tre positiva fall (ett svenskt halvblod, en nordsvensk och en shetlandspöny) vilket motsvarar drygt en procent. Här bör påpekas att det svenska halvblodet stod i ett travstall och fick samma foder som travhästarna. Det finns inga motsvarande uppgifter om de andra två hästarna.

DISKUSSION

Klassisk form av infundibular karies drabbar bara enstaka tänder. Hos hästar med PK drabbades i denna studie i genomsnitt 12,3 tänder/häst. Kaudal placering av drabbade tänder, särskilt de med de allvarligare formerna av PK, tyder på att den kaudala delen av munhålan har en kariesframkallande miljö.

I denna undersökning hittade man tio hästar med PK men som även hade infundibular karies. Antalet drabbade tänder med infundibular karies var 9,7 tänder/häst. Detta tyder på att det finns skillnad mellan den formen och den klassiska formen av infundibular karies.

Studien visar att PK drabbar yngre hästar. De undersökta hästarnas medelålder var 12,7 år, medan genomsnittsåldern hos de drabbade av PK-hästarna var 8,1 år. Denna observation påvisar ett motsatsförhållande jämfört med den klassiska infundibular kariesen, där förekomsten ökar hos äldre hästar.

De fastklistrade foderresterna på angräpna tänder som hittades vid denna studie kan betyda ett viktigt moment i etiologin av PK. De fastsittande foderpartiklarna kan vara en grund till bakteriebeläggningen (plack) och orsak till PK, på samma sätt som är känt inom humanmedicinen.

Angående sjukdomens patologi är det avgörande att hitta svar på frågan varför foderpartiklarna fastnar på hästens tänder eller varför hästens tänder inte rensats på ett naturligt och tillfredsställande sätt. Svaret är med stor sannolikhet de förändrade matvanorna som skett inom utfodringen av hästar under senare år. De får mindre cellulosrikt hö och mer kraftfoder. En hel industri av hästfoder har utvecklats utan att dess effekter på djurens tänder har testats. Där finns även hösilage som är ett helt nytt foder för hästar.

Hösilage problematiskt för häst

Hösilage började man använda som foder till nötkreatur och det är en oersättlig föda för mjölkkor idag. Dock har hösilage som hästfoder jämte sina goda egenskaper även negativa sådana.

Hösilaget har en sur kemisk effekt och till skillnad från idisslare är denna sura föda inte naturlig för hästen. Hos idisslarna är den halvsmälta födan som kommer upp från vommen sur, liksom ensilaget. På så sätt har idisslartänder

dagligen kontakt med sura ämnen och har kunnat utveckla en effektiv försvarsmekanism mot dessa. Hästsaliv innehåller också vissa buffertämnen för att reglera pH-värdet i munhålan. Den bildar även en pellikel, en tunn film av saliva komponenter på tandytan som skyddar mot skadliga ämnen i maten, t ex syror (12). Detta är förmodligen inte tillräckligt effektivt hos hästar för att kunna ge ett tillfredsställande skydd mot dagligt intag av större mängder surt foder.

Hösilage har, särskilt om gräset skördats i en tidig fas, en lägre fiber- och ligninhalt än betesgräs och hö. Tuggandet av föda räcker då inte för en tillräckligt god tandrengöring. Hästens tänder är anpassade till cellulosrikt gräs och hö. I naturlig miljö tillbringar hästen ca 75–80 procent av dagen, ca 17–18 timmar, med att beta gräs och tugga sin föda. Om hästen inte tuggar tillräckligt mycket rengörs tänderna inte tillräckligt bra.

Vissa kategorier av hästar, t ex travhästar, får på bekostnad av grovfoder stora mängder kraftfoder. Kraftfoder har en låg fiberhalt som kräver mindre tuggande och som även har en lägre rengöringseffekt på tänderna. Detta styrks av det faktum att PK i denna studie i högre grad diagnostiserats hos travhästar (10,2%) jämfört med andra raser (1,3%). Användandet av hösilage i större omfattning började i de större travställen där silage lättare kunde hanteras. I etiologin till kariesangreppen har förmodligen kombinationen av nämnda faktorer en synergistisk effekt.

Här bör nämnas två svenska studier (10, 11) som publicerades 1988 respektive 1990. I dessa undersöktes 335 hästar och man hittade endast tre fall (0,9%) med karies (ingen uppgift om vilken sorts karies det handlade om). Hösilage började användas i större skala för hästar efter det att studierna genomfördes. Detta stödjer hypotesen om negativ inverkan av hösilaget på hästtänder.

SLUTSATSER

Av de fakta som framkommit i föreliggande studie kan slutsatsen dras att PK är en relativt ny och redan utbredd form av karies hos hästar i Sverige. Vidare pekar resultaten på att även den klassiska formen av infundibular karies är mer

utbredd än vad som tidigare rapporterats och att den förekommer i en mer aggressiv form (drabbar flera tänder samtidigt).

Genom det material som använts kan inte ett säkert svar ges på frågan varför denna negativa trend uppstått. Det krävs fortsatt forskning i ämnet för att förstå sjukdomens etiologi, för att kunna behandla eller förebygga problemet så att karies inte blir ett lika utbrett problem hos hästar som inom humanmedicinen.

SUMMARY

Peripheral dental caries in 510 Swedish horses

Peripheral caries (PC) of equine teeth is a poorly described disorder that can cause serious clinical problems if it progresses. To assess the prevalence, sites and severity of PC in a population of Swedish horses were studied. A post mortem study of 510 equine skulls was performed in two Swedish equine abattoirs.

PC only affected the cheek teeth (CT) and was present in 6.1 % (31/510) of skulls. It affected mainly the peripheral cementum, and 87 % of PC in the 29 affected mature horses occurred in the three caudal CT. Concurrent infundibular caries involving most maxillary CT (mean 9.7/skull) was present in 32 % of skulls affected with PC. Trotting horses (mean age 8.1 years) believed to be on a high concentrate and silage diet were preferentially affected with PC in this population. Feed was usually tightly adherent to the PC lesions and this feature may have promoted the progression of the disease. Significantly increased levels of diastemata were present in PC-affected horses, and periodontal disease was present in areas adjacent to some PC lesions.

PC is a relatively common disorder of horses under certain management conditions that can progress to cause serious dental disorders, especially if concurrent, widespread infundibular caries is present. Equine clinicians should be aware of this significant dental disorder and research into its aetiopathogenesis, possible prevention and treatment are required.

Referenser

1. Baker GJ & Easley J, eds. Equine dentistry. 2nd ed. Philadelphia, Elsevier Saunders, 2005.
2. Crabill MR & Schumacher J. MS pathophysiology of acquired dental diseases of the horse. *Vet Clin North Am Equine Pract*, 1998, 14, 2, 291–307.
3. Dacre IT. Equine dental pathology. In: Baker GJ & Easley J, eds. Equine Dentistry, 2nd ed. Edinburgh, WB Saunders, 2005, 91–107.
4. Dacre IT. Caries of peripheral cementum. American Association of Equine Practicioners – AAEP – Focus Meeting, Indianapolis, IN, USA, 2006.
5. Dixon PM, du Toit N & Dacre IT. Equine dental pathology. In: Easley KJ, Dixon PM & Schumacher J, eds. Equine Dentistry, 3rd ed. Edinburgh, Elsevier Saunders, 2010.
6. Dorland NW & Novak PD. Dorland's pocket medical dictionary, 23d ed. Philadelphia, WB Saunders, 1982, 124.
7. Easley KJ. Recognition and management of the diseased equine tooth. *Proc Am Assoc Equine Pract*, 1991, 37, 129–139.
8. Honma K, Yamakarvi M, Yamouchi S & Hosoya S. Statistical study on the occurrence of dental caries in domestic animals: The horse. *Jap J Vet Res*, 1962, 10, 31–36.
9. Kilic S, Dixon PM & Kempson SA. A light microscopic and ultrastructural examination of calcified dental tissues of horses: 1. The occlusal surface and enamel thickness. *Equine Vet J*, 1997, 29, 190–197.
10. Lundström T & Pettersson H. Den svenska hästens munhålestatus. *Svensk VetTidn*, 1988, 40, 247–252.
11. Lundström T & Pettersson H. Den svenska hästens munhålestatus II. *Svensk VetTidn*, 1990, 42, 559–563.
12. du Toit N, Burden FA, Kempson SA & Dixon PM. Pathological investigation of caries and occlusal pulpar exposure in donkey CT using computerised axial tomography with histological and ultrastructural examinations. *Vet J*, 2008, 178, 387–395.

ISTVÁN GERE, leg veterinär, Geres Veterinärpraktik, Västerås län 142, 424 35 Angered.